MONITORING POČTU VÝKONOV OZONOTERAPIE A PERIRADIKULÁRNEJ TERAPIE V LIEČBE DEGENERATÍVNYCH OCHORENÍ CHRBTICE, REALIZOVANÝCH NA VYBRANÝCH PRACOVISKÁCH

MONITORING OF THE NUMBER OF OZONE THERAPY AND PERIRADICULAR THERAPY IN THE TREATMENT OF DEGENERATIVE SPINAL DISEASES, IMPLEMENTED IN SELECTED WORKPLACES

ŠTRBÁKOVÁ Erika[1], JANDO Daniel[1], MALAY Miroslav[2]

[1] *Pracovisko MR a CT, ALFAMEDIA s.r.o., Trenčín*
[2] *Fakulta zdravotníctva, Trenčianska univerzita Alexandra Dubčeka v Trenčíne, Trenčín*

ABSTRAKT
Ozonoterapia a periradikulárna terapia je rýchla a efektívna metóda liečby bolestí chrbtice degeneratívnej etiológie, ktorá v kombinácii s komplexnou liečbou napomáha v zlepšenie kvality života pacienta a jeho prinavrátenie do pracovného procesu. Cieľom predkladanej štúdie bolo zdokumentovať počty liečených pacientov ozonoterapiou a periradikulárnou terapiou podľa regionálnych pracovísk zároveň porovnať podiel vekovej kategórie k indikácii. Štúdia bola vykonaná na troch súkromných pracoviskách počítačovej tomografie na Slovensku, na ktorých ozonoterapiu a periradikulárnu terapiu aplikovali rádiológovia na súbore 1473 pacientov v roku 2018, 1598 pacientom v roku 2019 a v roku 2020 v počte 1501 pacientom. Účastníkmi štúdie boli najčastejšie pacienti s akútnymi symptómami bolestí chrbtice neurodegeneratívnej etiológie. Výskumné dáta prezentujeme v štatistických grafoch po jednotlivých pracoviskách, troch za sebou idúcich rokoch a v rozdelených vekových kategóriách. Výsledky kvantitatívneho výskumu ukazujú na rozdiely v počte aplikovanej ozonoterapie a periradikulárnej terapie u pacientov v produktívnom veku života. Pri správnej diagnostike, efekt ozonoterapie s periradikulárnou terapiou nastupuje pomerne rýchlo, pacienti subjektívne opisujú okamžitú úľavu od bolesti, ktorá je najčastejšie príčinou návštevy odbornej ambulancie.

Kľúčové slová: Ozonoterapia. Pacient. Periradikulárna terapia. Počítačová tomografia.

ABSTRACT
Ozone therapy and periradicular therapy (PRT) is a fast and effective method of the treatment of spinal back pain of degenerative aetiology, which in combination with comprehensive treatment helps to improve the patients's quality of life and their return to work. The objective of the present study was to document the numbers of patients treated with ozone therapy and periradicular therapy according to regional workplaces at the same time to compare the proportion of age category to the indication. The study was performed at three private computed tomography institutes in Slovakia, where radiologists applied ozone therapy and periradicular therapy to a group of 1473 patients in 2018, 1598 patients in 2019, and finally 1501 patients in 2020. The most frequent participants in the study were patients with acute symptoms of spinal pain of neurodegenerative aetiology. We present research data in statistical graphs by individual workplaces, for three consecutive years and in divided age categories. The results of quantitative research show the differences in the number of applied ozone therapy and periradicular therapy in patients of productive age. With the correct diagnosis, the effect of ozone therapy with periradicular therapy starts relatively fast, patients subjectively describe their immediate pain relief, which is the most common cause of a visit to a specialist clinics.

Key words: Ozone therapy. Patient. Periradicular therapy. Computer tomography.

ÚVOD

Chronická bolesť chrbtice patrí medzi najčastejšie typy bolestí, ktoré trápia ľudstvo. Chronická bolesť chrbta vo väčšine prípadov je multietiologický problém. Podľa Lewita (2003) je najčastejšou príčinou ich vzniku pretrvávajúca funkčná porucha, ktorá následne spôsobuje poškodenie primárneho segmentu chrbtice degeneratívnymi patologickými zmenami. Táto porucha sa prejavuje bolesťou, poruchou dynamiky a v rámci vertebro-viscerálnych vzťahov dochádza k dráždeniu vegetatívneho nervového systému (Martuliak, 2009; Gogolák, 2013).

Zmiernenie bolestí chrbtice sú najčastejšou indikáciou na cielenú aplikáciu ozonoterapie alebo periradikulárnej terapie (PRT), v anglosaskej literatúre známu pod pojmom TFSI – transforaminal epidural steroid injection, ktorá sa vykonáva pomocou prístroja počítačovej tomografie (Patel et al., 2021).

Ozonoterapia je aplikácia medicínskeho ozónu, zmesi O_2/O_3 v presne stanovenej koncentrácii a objeme do medzistavcovej platničky a k nervovému koreňu pod navigáciou CT. Medicínsky ozón, ktorého celkové pozitívne účinky podrobnejšie uvádzame v nasledujúcej časti, priaznivo pôsobí na poškodenú medzistavcovú platničku. PRT je mininvazívna terapia zameraná na liečbu koreňových syndrómov spôsobených útlakom nervového koreňa, pri ktorej sa aplikujú protizápalové lieky spolu s lokálnym anestetikom. Aplikáciu oboch liečebných metód sme sledovali na troch vybraných neštátnych pracoviskách CT na Slovensku.

Ozonoterapia ako doplnok štandardnej liečby

Brownstein (2017) popisuje podrobnú históriu prvých ozónových prístrojov, ktorá sa datuje od roku 1857, kedy nemecký vynálezca a priemyselník Werner von Siemens si dal patentovať svoj stroj v Nemecku. Od tohto vynálezu sa ozón začal využívať pre terapeutické účely. Ďalšieho priekopníka v tejto oblasti literatúra označuje Nikolu Tesla, ktorý v roku 1900 si založil firmu Tesla Ozone Co, kde predával ozónové prístroje lekárom. Niektoré Teslove ozónové prístroje pracujú dodnes. Ozonoterapia je spoločné označenie pre viaceré spôsoby liečebných postupov, pri ktorých sa aplikuje zmes kyslíka a ozónu (trojatómová molekula kyslíka O_3). Terapeutické účinky ozonoterapie sa v minulosti využívali na liečenie vojnových rán či gangrény pre jej výrazné antibakteriálne a najmä anaeróbne účinky. V súčasnosti spektrum využitia liečby ozónom sa rozšíril o regeneračné a revitalizačné bunkové účinky a využíva sa ako doplnok štandardnej medicíny. Dostupné štúdie ukazujú na priaznivý vplyv pre využitie energie na bunkovej úrovni oxidáciou zmesi O_2/O_3, ktorá sa uvoľní, zároveň sa zvyšuje lokálne množstvo kyslíka v tkanive (Janík, 2019). Liečba ozónom nemá vedľajšie ani kumulatívne účinky pri podaní iných liekov, preto je vhodnou formou doplnkovej liečby. Podľa (Mandhare et al., 2012) sa pozitívny účinok ozónu na ľudský organizmus využíva pre jeho účinky protizápalové, imunomodulačné, analgetické, antioxidačné, regeneračné, antiparazitárne.

Indikácie ozonoterapie sú širokospektrálne, najčastejšie doplnkové v závislosti od skúseností odbornej ambulancie či konkrétneho pracoviska. Smith et al. (2017) systematicky usporiadal jeho využitie do nasledujúcich klinických skupín:

- Ortopédia, traumatológia, reumatológia, rehabilitácia – poškodenie medzistavcovej platničky, artritída, fibromyalgia, lumbalgia, periarthritis, osteoartróza;
- Vnútorné lekárstvo – žltačka typu A, B, C, cirhóza pečene, prevencia vredov, zažívacie poruchy, ulcerózna kolitída, Crohnova choroba, hemoroidy, zápcha, liečba plesní, ničenie obličkových kameňov, zníženie koncentrácie kyseliny močovej;
- Dermatológia – Herpes Simplex a Herpes Zoster, akné, ekzém, popáleniny, hojenie rán, alopécia;
- Angiológia a flebológia – žilová insuficiencia, bolestivé dolné končatiny, diabetické nohy, vredy predkolenia, dekubity, ateroskleróza;
- Neurológia – únavový syndróm, cefalea, migréna, depresia, Parkinsonova choroba, bolesti pri radikulárnom syndróme spôsobené postihnutím nervového koreňa, diskopathia, stenózy spinálneho kanála, pooperačná fibróza spinálneho kanála, spondylolistéza, recidivujúce hernie intervertebrálnych diskov;
- Pneumológia – liečba respiračných chorôb, astma, pertussis, chronické ochorenie pľúc.

Relatívnou kontraindikáciou je nespolupracujúci pacient, celkový ťažký zdravotný stav pacienta, gravidita, hyperthyreóza, kardiálna dekompenzácia, hypertenzia, poruchy zrážanlivosti krvi.

Periradikulárna terapia

Na rozdiel od ozonoterapie PRT poskytujú výlučne iba pracoviská počítačovej tomografie – CT a na základe indikácie odborného lekára. Je hradená všetkými zdravotnými poisťovňami na Slovensku. Samotnej liečbe predchádza klinické vyšetrenie neurológom, ortopédom, odborným lekárom FBRL, RTG vyšetrenie postihnutej oblasti, CT alebo MR vyšetrenie. Pacienti najčastejšie opisujú bolesti lokálneho charakteru s vystreľovaním do niektorej končatiny, brnenie alebo mravenčenie, ktoré spôsobujú najčastejšie vysunuté platničky alebo degeneratívne zmeny s osteofytmi. Práve na tieto ťažkosti je zameraná PRT, ktorá je kombinácia ozonoterapie s aplikáciou Diprophosu a Marcainu. Podľa Želinského (2019) a Tirpáka et al. (2019) lokálna liečba vysunutú platničku zbaví edému, platnička sa vráti do pôvodnej polohy, zníži sa tlak na nervový koreň a okolité nervové zakončenia, zmenšuje sa svalový spazmus, ktorý sa tiež podieľa na bolesti. Úľava od bolesti sa dostaví skoro okamžite, redukuje subjektívne prežívanie príznakov, efekt liečby je individuálny, pretrváva niekoľko dní až roky. Liečba sa môže opakovať najskôr po 3 – 4 týždňoch maximálne však 3-krát za rok (Zelinský, 2019; Tirpák et al., 2019).

Aplikácia ozónu a periradikulárnej liečby pod CT

V posledných rokoch čoraz viac preferovaná ozonoterapia a PRT uskutošňuje ako ambulantný zákrok, na ktorý je pacient vopred objednaný. Štandardný postup aplikácie ozónu a PRT nie je zavedený, každý lekár na základe svojich odborných skúseností rozvíja najefektívnejšiu techniku podania liečby (Muto et al., 2016). Na našich pracovis-

kách CT už pri objednávaní pacienta na výkon zisťujeme základné anamnestické údaje pacienta so zameraním na alergie a aktuálnu antikoagulačnú napr. Fraxiparin alebo antiagregačnú liečbu ako Anopyrin, Klopidogrel z dôvodu prevencie možnej následnej komplikácie zo zvýšeného rizika krvácania v mieste vpichu. V prípade potreby prípravu pacienta manažujeme v spolupráci s pacientovým obvodným lekárom, odporúčame zníženie dávok alebo krátkodobé vysadenie liečby tesne pred ozonoterapiou a periradikulárnou terapiou. Ďalšia špecifická príprava pacienta nie je potrebná, je vhodné 2 hodiny pred terapiou nekonzumovať jedlá. Lieky, ktoré pacient užíva trvalo môže užiť, tekutiny nie sú obmedzené. Odporúčame, aby pacient prišiel so sprievodom. Počas výkonu pacient leží na bruchu na posuvnom stole prístroja CT. Pred aplikáciou je potrebné urobiť tzv. topogram so sekvenciou na doporučenú oblasť (Tirpák et al., 2019). Lekár – rádiológ označí na koži pacienta pozíciu optimálnej úrovne v spolupráci s laboratórnym technikom. V axilárnej projekcii sa určí miesto a uhol vpichu za pomoci prilepeného drôtika na kožu. Miesto vpichu sa vydezinfikuje, sterilne sa zarúškuje a lekár zavedie ihlu s aplikáciou malého množstva (2 – 5 ml) ozónu, ktorého distribúciu dobre vidíme na kontrolnom scane (Obr. č.1).

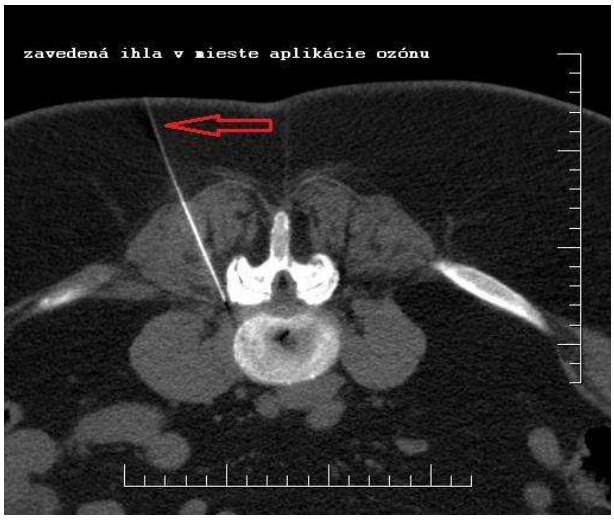

Obrázok č.1 Kontrola polohy ihly pred aplikáciou *(vlastný zdroj)*

Pre úspešnú aplikáciu musí byť optimálny prístup k nervovému koreňu alebo intervertebrálnemu kĺbu s ohľadom na anatomické pomery a možné degenerativne zmeny pacienta (Janík, 2011). Po aplikácii 5 ml ozónu sa urobí kontrola. Na obrázku č. 2A je šípkou označené viditeľné čierne sfarbenie, čo znamená, že ozón bol aplikovaný do epidurálneho priestoru.

V optimálnej epidurálnej distribúcii aplikujeme zvyšok ozónu a liečiva (Diprophos + Marcain) periradikulárne – koreň L5 (obr. 2B), epidurálne kraniálne a dokonca aj kontralaterálne (obr. 2C) a periradikulárne kaudálne okolo koreňa S1. (obr. 2D).

Terapia spočíva vo farmakologickej blokácii a dekompresii postihnutej oblasti. Pacient môže pociťovať lokálnu bolesť a tlak v mieste vpichu. U citlivejších pacientov sa zriedkavo môže vyskytnúť nevoľnosť, ktorej spúšťačom je najčastejšie strach a nižší prah bolesti. Špeciálna starostlivosť po zákroku nie je potrebná, pacient leží na chrbte s polohovaním cca 15 minút na lôžku ambulancie.

Sledujú sa základne fyziologické funkcie (krvný tlak, pulz, dýchanie). Pacienti sú zvyčajne bez ťažkostí, po uplynutí tejto doby môžu ísť domov. V závislosti od celkového zdravotného stavu pacienta sa môžu vyskytnúť prechodné nežiadúce účinky v podobe oslabenia končatiny spojené s poruchou chôdze, ktoré do 2 – 3 hodín od aplikácie ozonoterapie a PRT odznejú. V deň liečby odporúčame šetriaci režim bez fyzickej záťaže a bez vedenia motorových vozidiel (Velio, 2010).

SÚBOR A METÓDY

Na naplnenie stanoveného cieľa sme použili metódu komparácie a analýzy štatistických údajov získaných z ambulantného informačného systému jednotlivých pracovísk počítačovej tomografie v Trenčíne, vo Zvolene a v Prešove. Z hľadiska identifikačných znakov v analyzovanom súbore sme porovnali počet pacientov a vekovú skupinu, ktorým bola ozonoterapia s PRT poskytovaná v rokoch 2018, 2019 a 2020 na všetkých troch pracoviskách CT. Súbor pacientov tvorila kompaktná skupina chorých s akútnou indikáciou, najčastejšie od neurológov, fyziatrov a ortopédov. Ako limitáciu výskumu vnímame obmedzený prístup k údajom ostatných ambulancii a kliník, ktoré poskytujú ozonoterapiu a periradikulárnu terapiu na Slovensku, ktoré sme nemali k dispozícii. Zber údajov našej štúdie v roku 2020 výrazne ovplyvnila celková pandemická situácia na Slovensku.

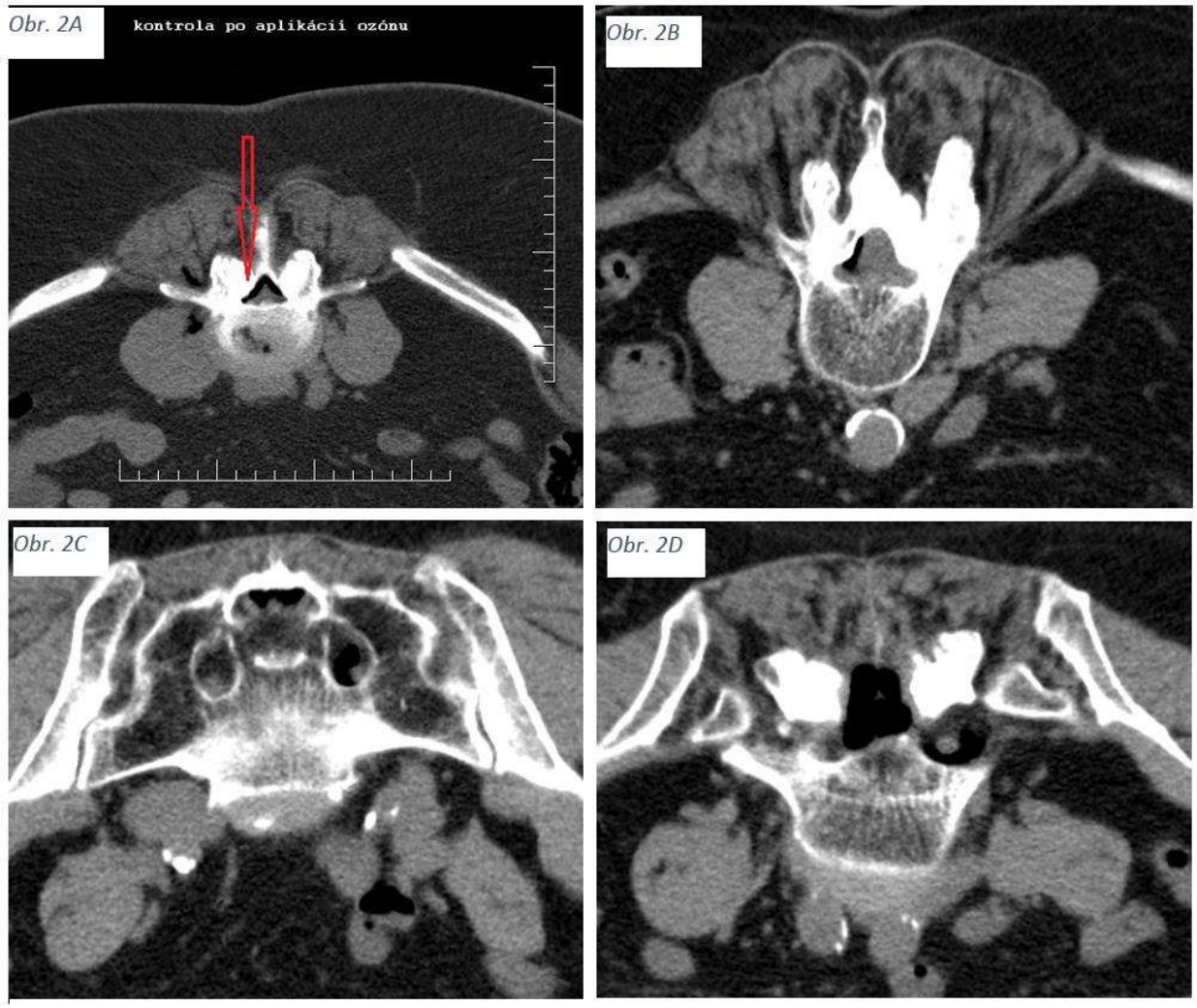

Obrázok 2 A – Aplikácia ozónu do epidurálneho priestoru; B – Distribúcia ozónu a liečiva periradikulárne ku koreňu L5; C – Distribúcia ozónu a liečiva epidurálne kraniálne a kontralaterálne; D – Distribúcia ozónu a liečiva periradikulárne kaudálne okolo koreňa S1

VÝSLEDKY

Výsledky práce sú prezentované v 4 grafoch, z ktorých prvý porovnáva štatistické údaje na všetkých troch pracoviskách CT v rozmedzí 3 rokov. Ďalšie tri grafy identifikujú počet vykonaných ozonoterapii a periradikulárnych terapii po určených vekových kategóriách v jednotlivých mestách.

Pri porovnaní výskumnej skupiny u všetkých troch pracovísk sme zistili, že najčastejšie bola ozonoterapia s PRT indikovaná pacientom v produktívnom veku života od 31 do 60 rokov, ktorí najčastejšie udávali akútne bolesti v rôznych lokalitách chrbtice.

Graf 2 ilustruje počet vykonaných ozonoterapii s PRT podľa vekových kategórii na pracovisku CT v Trenčíne v rokoch 2018 až 2020. V roku 2018 bolo vykonaných 442 výkonov, v roku 2019 428 a v roku 2020 sa na pracovisku poskytlo 360 ozonoterapii pacientom vo vekovej kategórii od 31 do 60 rokov. Do veku 30 rokov štúdia vykazuje zanedbateľný počet výkonov (2018 – 30, 2019 – 28, 2020 – 15) a vo veku nad 60 rokov evidujeme v priemere 196 pacientov ročne.

Graf 3 zbázorňuje počet vykonaných ozonoterapií s PRT na pracovisku CT vo Zvolene, kde pacientom do 30 rokov sme poskytli túto terapiu v nepatrnom počte (2018 – 8, 2019 – 7, 2020 – 11 pacientov). V roku 2018 bolo vykonaných 203 výkonov vo veku od 31 do 60 rokov a 115 výkonov vo veku nad 60 rokov. V roku 2019 počty terapeutických výkonov sa zvýšili na 249 pacientov vo veku 31 – 60 rokov a nad 60 rokov 179 pacientov.

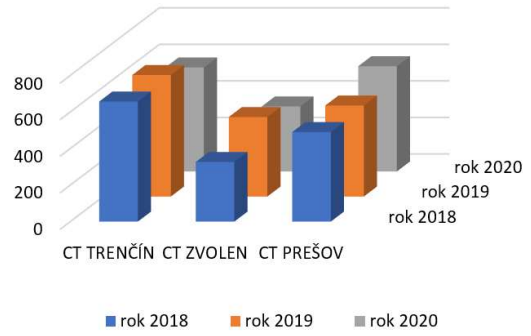

Graf 1 Počet vykonaných výkonov ozonoterapie a PRT v rokoch 2018 – 2020 na jednotlivých pracoviskách CT

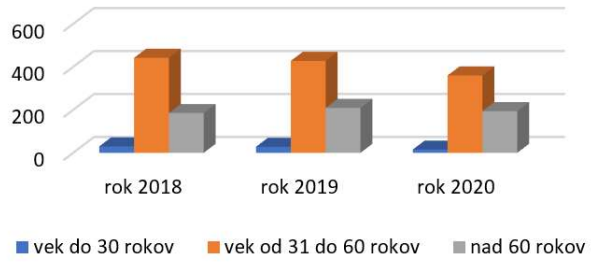

Graf 2 Veková skupina pacientov na pracovisku v Trenčíne

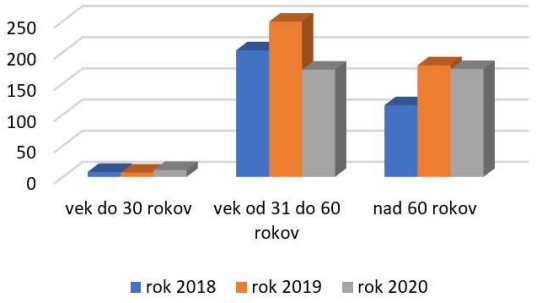

Graf 3 Veková skupina pacientov vo Zvolene

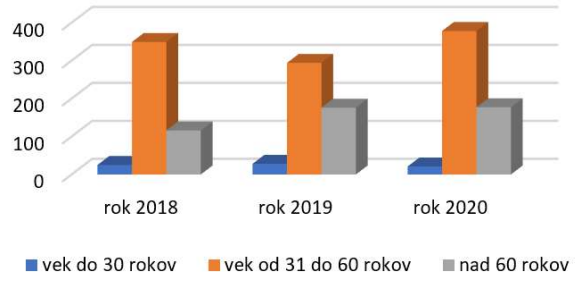

Graf 4 Veková skupina pacientov v Prešove

V koronakrízou limitovanom roku 2020 výkony mierne klesli. Evidujeme 172 pacientov vo veku 31 až 60 rokov a nad 60 rokov 173 pacientov.

Počet realizovaných výkonov ozonoterapie a PRT v Prešove znázorňuje graf č. 4. Aj na tomto pracovisku CT sa nám potvrdilo, že ozonoterapiu s PRT najčastejšie vyhľadalo obyvateľstvo Prešovského kraja v produktívnom veku života. V roku 2018 sme poskytli túto terapiu 349 pacientom vo vekovej kategórii od 31 do 60 rokov, v roku 2019 294 pacientom a v roku 2020 sa počet v porovnaní s Trenčínom a Zvolenom zvýšil na 378 pacientov. Do veku 30 rokov sme mali v priemere 25 pacientov za tri roky a nad 60 rokov bolo 116 pacientov v roku 2018, 176 pacientov v roku 2019 a 177 pacientov v roku 2020.

DISKUSIA

Najčastejšie indikácie ozonoterapie a PRT na pracoviskách CT evidujeme v rámci liečby pacientov s akútnymi symptómami prejavujúcimi sa bolesťou chrbtice v oblasti LS, menej časté sú ťažkosti lokalizované TH a C chrbtice. Bolesti chrbtice sa radia medzi civilizačné ochorenia vyspelých krajín, na ktoré trpí 65 – 80 % ľudí v rôznom období svojho života (Martuliak, 2009). Medzi hlavné príčiny týchto ťažkostí patria ochorenia spojené so starnutím populácie obyvateľstva, sedavé zamestnanie, obezita, ktoré žiaľ postihuje čoraz mladšie generácie, zlé držanie tela, nedostatok pohybu, kostné výrastky, hernia disku (Casiano et al., 2020).

Výsledky dostupných vedeckých štúdii poukazujú na priaznivý vplyv ozonoterapie ako doplnkovej liečby. Elawamy et al. (2018) uvádza vo svojej randomizovanej štúdií pozitívny účinok ozonoterapie pri hernii intervertebrálneho disku v LS oblasti. 60 pacientov so symptómami poukazujúcimi na herniu platničky podstúpilo ozonoterapiu. Výskumný súbor rozdelil do 2 skupín: skupine A bola podaná dávka 10ml, 40 µg/ml O_3-O_2 a skupine B aplikoval 10 ml, 30 µg/ml O_3-O_2. U týchto pacientov bola zaznamenávaná vizuálna analógová škála bolesti (VAS) pred prvou aplikáciou ozonoterapie, následne po mesiaci, po 6-tich a 12-tich mesiacoch. Medzi výsledkami skupiny A a skupiny B neboli zistené výrazne signifikantné rozdiely, avšak hodnotenie VAS poukazuje na zníženie bolestivosti u oboch skupín ($p < 0,01$).

Na nami sledovaných pracoviskách nebola hodnotená úroveň bolesti pred a po terapii, tak nemô-

žeme exaktne analgetický efekt porovnávať.

Evidujeme pokles počtu aplikovanej ozonoterapie a PRT na pracoviskách v Trenčíne a vo Zvolene, kde pacienti boli objednaní avšak plánovaný výkon rušili z dôvodu epidemiologickej situácie v daných lokalitách. V závislosti od oblasti aplikácie je liečba dostupná okrem pracovísk CT aj v rôznych odborných ambulanciách alebo klinikách (ortopedická, neurologická atď), kde disponujú generátorom ozónu.

ZÁVER

V našej práci sme zdokumentovali počty liečených pacientov ozonoterapiou a PRT na jednotlivých CT pracoviskách. Zistili sme , že najviac pacientov je vo vekovej kategórii od 31 do 60 rokov. Úspešnosť liečby je podmienená určením správnej diagnózy a vhodným výberom pacientov na základe odbornej spolupráce rádiológa s neurológom, fyziatrom a ortopédom. Aplikácia medicínskeho ozónu a periradikulárnej terapie je pre pacienta šetrná, časovo nenáročná, nevyžaduje hospitalizáciu ani práceneschopnosť pacienta. Pôsobí na poškodenú medzistavcovú platničku a nervový koreň, znižuje edém, zlepšuje prekrvenie, má regeneračné a protizápalové účinky. Analgetické účinky liečby nastupujú pomerne rýchlo v individuálnom trvaní (dni až roky). Úspešná liečba môže znížiť potrebu operačného riešenia. Celkové vyliečenie pacienta je podmienené viacerými aspektami, ktoré zahŕňajú zmenu životosprávy, následnú cielenú rehabilitáciu stabilizačného systému chrbtice, odstránenie zlozvykov ako napr. nesprávne držanie tela, nesprávne sedenie, nedostatočný pohyb prípadne redukcia hmotnosti. (Patel et al., 2021).

ZOZNAM BIBLIOGRAFICKÝCH ODKAZOV

BROWNSTEIN D. *Ozone The Miracle Therapy.* Michigan: Dr. Brownstein's Holistic Medicine, 2017; 207, ISBN 139780984086948.

CASIANO V., DYDYK A.M., VARACALLO M. *Back Pain.* StatPearls. [online]. 2020. [cit. 18.5.2021]. dostupné na: https://www.ncbi.nlm.nih.gov/books/NBK538173/

ELAWAMY A., KAMEL E.Z., HASSANIEN M. et al. Implication of Two Different Doses of Intradiscal Ozone-Oxygen Injection upon the Pain Alleviation in Patients with Low Back Pain: A Randomized, Single-Blind Study. *Pain Physician.* 2018; 21 (1): E25-E31.

GANGI A. *Imaging in Percutaneous Musculoskeletal Interventions.* Berlin: Springer, 2009. 414 s. ISBN 978-3-540-22097-8.

GOGOLÁK I. Bolesti chrbta. *Via practica*. 2013; 1 (10): 22-27.

JANÍK V. Oxygen-ozónová terapie výhřezu lumbálních disku. *Medical tribune*. 2011; 8: 24-36.

LEWIT K. *Manipulační léčba*. 5. vydanie. Praha. Sdělovací technika, 2003; 411 s. ISBN 80-86645-04-5

MANDHARE M. et al. Miracle of ozone therapy as an alternative medicine. *International journal of pharmaceutical, chemical and biological sciences.* 2012; 2 (1): 63-71.

MARTULIAK I. Možnosti liečby bolesti chrbta. *Via practica* 2009; 6 (2): 79-80.

MUTO M., GUIRAZZA F., SILVA R.P. et al. Rational approach, technique and selection criteria treating lumbar disk herniations by oxygen–ozone therapy. *Interventional Neuroradiology*. 2016; 22 (6): 736-740.

PATEL K., CHOPRA P., UPADHYAYULA S. *Epidural Steroid Injection.* StatPearls. [online]. 2021. [cit.17.9.2021]. dostupné na internete: https://www.ncbi.nlm.nih.gov/books/NBK470189/

SMITH N.L., WILSON A.L., GANDHI J. et al. Ozone therapy: an overview of pharmacodynamics, current research, and clinical utility. *Medical Gas Research*. 2017; 7 (3): 212-219.

TIRPÁK R., RAPČAN R., DRIGER M. Terapeutické možnosti a technika periradulární terapie při kořenových syndrómech. *Bolest.* 2019; 22 (1): 21-28.

VELIO B. *Ozone A New Medical Drug.* Switzerland: Springer. 2010; 315s. ISBN 139789048192335.

ŽELINSKÝ Ľ., HORNÝ V., DVORÁK M. et al. Multidisciplinárny prístup v diagnostike vertebrogénnych ochorení z pohľadu neurológa a fyziatricko-rehabilitačného lekára. *Neurológia pre prax.* 2019; 6: 397-400.